



PUTTE ANGELIN

MINNESFOND

I denna mapp har vi på Putte Angelin Minnesfond samlat material som vi hoppas kan vara till hjälp för dig som patient eller för dig som närstående.

Mappen innehåller:

LOGG FÖR BEHANDLINGAR

Här kan information om behandlingar noteras.

LOGG FÖR LÄKEMEDEL

Här skriver du in aktuella läkemedel, dosering m.m.

LOGG FÖR ALLMÄNTILLSTÅND

Här noterar du dagligen ditt eller din närståendes allmäntillstånd. På baksidan av loggen finns exempel på symtom som kan vara bra att notera.

VAS – VISUELL ANALOG SKALA (SMÄRTSKALA)

VAS är ett bra verktyg att använda sig av för att uttrycka hur ont man har. Notera gärna i loggen för Allmäntillstånd.

ORDLISTA

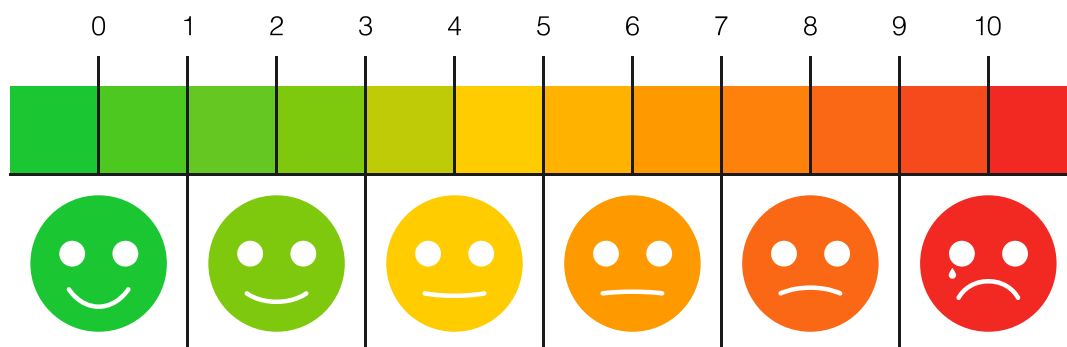
Här har vi samlat ett antal termer som man kan stöta på som patient och närstående.



VAS – VISUELL ANALOG SKALA (SMÄRTSKALA)

VAS kan användas för underlätta kommunikationen mellan patient, närstående och vården.

Patienten anger från 0-10 hur smärtan upplevs, där 0 inte är någon smärta medan 10 anger värsta tänkbara smärta.



0 Ingen smärta alls.

1 Ingen värk – mycket obetydlig irritation.

2 Obehag – ganska obehaglig irritation.

3. Måttlig smärta – irriterande nog att distrahera.

4. Tydlig smärta – kan ignoreras om du är engagerad i något.

5. Påträngande smärta – kan inte ignoreras mer än 30 min.

6. Intensiv smärta – kan inte ignoreras mer än kortare stunder.

7. Svår smärta – smärtan gör det svårt att koncentrera sig och stör sömnen

8. Svåra plågor – fysisk aktivitet starkt begränsad.

9. Outhärdig smärta – oförmögen att prata, skriker och stönar.

10. Medvetslös av smärta – svimmar.



VAD KAN JAG GÖRA OM JAG SOM NÄRSTÅENDE DRABBAS AV PANIK I EN KRISITUATION?

Att drabbas av panik i krissituationer eller när något oväntat uppstår är inte ovanligt.

Det kan också vara svårt att i efterhand komma ihåg exakt vad som hänt.

Man kan vara hjälpt av att innan en krissituation uppstår tänka igenom hur och vad jag ska göra i fall det inträffar. När ni kommer i kontakt med sjukvården kommer dom förmodligen att vilja ha svar på ett antal frågor som det är bra att vara förberedd på.

Exempel på sådana frågor är:

1. När började symtomet?
2. Vad gjorde personen när det började?
3. Vet du eller misstänker du vad som startade symtomet?
4. Vad var det första symtomet du la märke till?
5. Vilka andra symtom/händelser kommer du i håg?
6. Kom symtomet direkt eller gradvis?
7. Fick personen någon medicin eller medicinsk vård precis före symtomet uppstod.
Om ja, vad var det?
8. Berättade personen någonting om hur det kändes innan det började? Eller under tiden?
9. Har personen haft problem med dessa symtom förut?
Om ja, vad var den tidigare diagnosen?
10. Har du gett personen någon speciell medicin eller gjort något under tiden det hände och på väg till sjukhuset?



MITT ALLMÄNTILLSTÅND

Listan nedan kan ni använda för att underlätta i er dialog med er läkare/kontaktsjuksköterska. Är det några nya symtom som har dykt upp? Var, när och hur yttrade det sig?

Diarre

Epilepsi/Krampanfall

Feber

Förstoppning

Halsbränna

Hosta

Huvudvärk 0–10

Näsblod

Utslag/exem

Övrig värk

Andning

Blivit långsammare,
överhuvudtaget

Dåsighet

Fungerar armar och ben

Hjärnrötthet

Förvirring

Hyperaktiv

Minne, kortidsminne/
långtidsminne

Tal

Yrsel

Accepterar ej sin sjukdom

Aptit

Nedstämdhet

Oro

Rädd

Stabil vikt

Sömn

Ledsen



ORDLISTA

A

Anaplastiskt gliom	Elakartad tumör av grad 3 som utgår från hjärnans stödjeceller.
Anterior	Främre delen.
ASHI	Avancerad sjukvård i hemmet.
Astrocyt	Stjärnformade gliaceller (<i>gliaceller är en grupp av olika celltyper i nervsystemet</i>).
Astrocytom	Tumör som utgår från hjärnans stjärnceller.
Afasi	Oförmåga att tala.
Afasi expressiv	Oförmåga att hitta rätt ord.
Afasi impressiv	Oförmåga att förstå ordens innebörd.
Afasi wernickes	Nedsatt talförståelse efter skada inom Wernickes centrum (se W).
Amnesi	Minnesbortfall
Atrofi	Förtvining, minskad storlek och volym.

B

Benign	Godartad tumör som inte tenderar att sprida sig eller invadera vävnad.
Biopsi	Vävnadsprov från organ eller kroppsvävnad.
Brocas	Centrum motoriska talcentrum i hjärnan.

C

Cerebellum (Cerebelli)	Lillhjärnan (lillhjärnans)
Cerebrum (Cerebri)	Storhjärnan (hjärnans)
Cervikal	Nacken
Chiasma opticum	Synnervskorsning
Corpus Callosum	Hjärnbalken
Cortex	Hjärnbark
CNS	Centrala nervsystemet.
CT	Datortomografi, skiktröntgen
CVK	Central venkateter, en tunn slang som opereras in ett av kroppens större blodkärl på halsen, nyckelbenet och ljumsken, man kan ta prover och mäta venösa trycket till hjärtat (CVP).
CVP	Centralt ventryck, visar trycket i höger förmak.



PUTTE ANGELIN

MINNESFOND

D

Dexametason	Ett kortisonpreparat.
Dexter (dx.)	Höger
Diplopi	Dubbelseende
Dysfasi	Talstörning
Diplopi	Dubbelseende
DT	Datortomografi
Dysfagi	Sväljningssvårigheter

E

EEG	Elektroencefalografi är en metod för att registrera hjärnbarkens spontana elektriska aktivitet med hjälp av elektroder.
Extern	Yttre.
Elektromagnetiskstråle	Röntgenstråle som används inom strålbehandling.
Endoskop	Titthålsinstrument
Ependymom	Tumör som uppstått i de celler som omger hjärnans ventriklar(hålrums).
Epikris	Sammanfattning av behandlingsperioden.
Excision, Extirpation	Fullständigt kirurgiskt avlägsnande.

F

Fatigue	Stor trötthet eller utmattning.
Fenestration	Operativ öppning.
Fraktion	Engångsdos med strålbehandling.
Frontal	I hjärnans främre del.
Fokalt	Koncentrerat till ett speciellt område.

G

Gammakniv	Strålniv
Gliom	Tumör som utgår från hjärnans stödjeceller.
Glioblastoma	Multiforme höggradig och högmalign hjärntumör utgående från gliaceller(stödjeceller).



PUTTE ANGELIN

MINNESFOND

Gradus (G)	Grad
Grand mal	Stort epileptiskt anfall.
Gray (Gy)	Strålbehandlingsenhet.
Gliaceller	Nervsystemets stödjeceller.
H	
Hemangiom	Godartad blodkärlstumör.
Hemipares	Muskelsvaghet i ena kroppshalvan.
Hemiplegi	Förlamning i ena kroppshalvan.
Hemisfär	Hjärnhalvan
Histologisk undersökning	Mikroskopisk vävnadsundersökning.
Hjärntrötthet	Mental trötthet, hjärnan upplevs som överbelastad.
Hospice	En plats för palliativ vård i livets slutskede.
Hydrocefalus Vattenskalle	Störning av ryggmärgsvätskans cirkulation.
Hypofys Hjärnbihang	Tallkottkörtel.
Hypofysadenom	Hypofystumör (Hypofysen styr kroppens hormonproduktion.)
I	
Immunohistokemisk	Vävnadsundersökning med kontrastfärg.
Inferior	Nedre delen.
Inoperabel	Går inte att operera.
Inkraniell	Belägen i skallen
Intrakraniellt tryck	Tryck i hjärnvävnaden och hjärnvätskan i skallen.
Invasiv tumör	Växer in i vävnad runt omkring.
K	
Kaketisk	Kroppslig utmätning och kraftlöshet.
Karcinom	Cancer
Kemoradioterapi	Strålbehandling och cytostatikabehandling som ges samtidigt.
Kemoterapi/Cytostatikabehandling	Cellgiftsbehandling
Kognition	Kognitiv som hänför sig till tänkandet och de processer som sker i hjärnan då vi tar emot, bearbetar och använder information.



PUTTE ANGELIN

MINNESFOND

Kortikosteroid	Kortisonhormon
Kraniell	Mot huvudet
Kraniotomi	Operation där skallbenet öppnas.
L	
LAH	Lasarettansluten hemsjukvård.
Lambå	Hudtransplantation
Lateral	Bort från kroppens mittlinje belägen längre bort från medelinjen.
Lateral ventrikel	Ventrikel (hålrum) på storhjärnans högra eller vänstra halva.
Likvor	Ryggmärgsvätska
Linjäraccelerator	Strålbehandlingsapparat
LSS	Lagen om särskilt stöd till vissa funktionshindrade.
Lob	
Lobus	Del av storhjärnan innanför tinningen.
Lobus frontalis	Pannlob
Lobus temporalis	Tinninglob
Lobus parietalis	Hjässlob
Lobus occipital	Nacklob
M	
Malign	Elakartad tumör.
Medulla oblongata	Förlängda märgen.
Meningeom	Tumör som utgår från hjärnhinnorna och ryggmärgshinnorna.
Metastas dottersvulst	En spridning från en primär (moder) tumör.
Microkirurgi	Operation med hjälp av mikroskop.
MR	Magnetrontgen
MRI	Neurofysiologisk undersökning med magnetkamera.
Multipel Skleros	En neurologisk sjukdom som drabbar centrala nervsystemet.
Medial	Mot kroppens medellinje.



PUTTE ANGELIN

MINNESFOND

N

Nekros	Nekros, kallbrand (sjuklig cell och vävnadsdöd).
Neurinom	Tumör som utgår från nervcellerna.
Nevus acusticus	Hörselnerven
Nervusopticus	Synnerven
Neurogenisk	Nervrelaterad

O

Occipital	Bakhuvudet
Onkolog	Läkare som är specialist på strålbehandling och medicinsk behandling av tumörsjukdomar.
Oligo	Fåtal
Operabel	Går att operera.
Os	Ben

P

PAD	Patologisk Diagnos av vävnadsprov, utlåtande.
Palliativ	Vård av en person där sjukdomen ej går att bota.
Parapares	Förlamning/svaghet i båda benen.
Parietal	På hjässan.
Partiell	Inte allt bortaget.
PET/CT	En typ av röntgenundersökning för att se var det finns cancerceller.
Picc-line Perifert	Inlagd centralvenkateter, en tunn silikonkateter som läggs in via en kanyl i ett blodkärl.
Pons	Hjärnbrygga (är förbunden med lillhjärnan och är hjärnstammens kraftiga mellandel).
Posterior	Bakre delen.
Progredierar	Fortskrida, öka.
Primär tumör	Huvudtumör

R

Radikal	All cancer är borttagen.
Recidiv	Återfall
Resektion	Delvis avlägsnande.
RCC	Regionalt Cancer Centrum.



PUTTE ANGELIN

MINNESFOND

S

Schwannom	Godartad tumör utgående från nervstammen.
Shunt	Slang under huden från hjärnans ventrikel (hålrum) till hjärtat eller bukhålan.
Sekundär tumör	Dottersvulst, en spridning från en primär (moder) tumör.
Sensibilitet	Känsl
SOL	Socialtjänstlagen
Somnolent	Extremt trött men kontaktbar.
Spasticitet	Ökad muskeltonus.
Simulator	Ställe där elektroderna fästs vid patienten före strålbehandling.
Sinister (sin.)	Vänster
Standardiserade vårdförlopp	Patienten ska få ett snabbare och bättre flöde genom sjukvården.
Staspapill	Svullnad av synnervspapillen på ögonväggens insida vid högt tryck i skallen.
Stereotaktisk strålbehandling	Strålbehandling som innebär att en stråldos riktas med hög precision mot tumören.
Superior	I övre delen.

T

Temporal	På sidan av hjärnan.
Tinnitus	Öronsus
Tomografi (CT eller DT)	Datortomografi, skiktröntgen.

V

Vakenkirurgi	Patienten är vaken under ingreppet.
Venport	En venport, som är en metaldosa, kan du få inopererad om du kommer att behöva stickas mycket. Vid behandling sätts en nål i dosan och den kan sitta i upp till sju dagar.
Ventriculus cerebri	Hjärnventrikel (hjärnhålrum).



PUTTE ANGELIN

MINNESFOND

W

Wernickes centrum

Centrum i hjärnan med betydelse för språkförståelse och språkproduktion.

Ö

Ödem

Svullnad på grund av ansamling av vätska i vävnaden.

Stort tack till

Robin Hjärtström på ROB & SAM DESIGN.

Niklas Samuelsson på BPT-Tryck

Johan Jäger

Familjen Hed med vänner

LTAB Tryckeri

Tryckt och granskad 2018

Annelie Stålnert – Närstående-Putte Angelins minnesfond

Nina Karlsson – Putte Angelins minnesfond

Gunilla Ringdahl – Kurator och familjeterapeut

Thomas Blystad – Onkolog

Peter Milos – Neurokirurg

Hjärntumörsteamet – Neurokirurgiska kliniken Linköping